Aus der Chirurgischen Universitätsklinik zu Breslau
(Direktor: Geh. Med.-Rat Prof. Dr. H. Küttner).

Die Technik der Enzephalographie und Ventrikulographie und das normale Enzephalogramm.

Inaugural-Dissertation

zur

Erlangung der Doktorwürde

in der Medizin und Chirurgie

bei der

Medizinischen Fakultät

der

Schlesischen Friedrich Wilhelms-Universität zu Breslau

vorgelegt von

Hellmuth Kauffmann,
Arzt in Breslau.

Mit 2 Abbildungen.

Breslau 1925.

Gedruckt mit Genehmigung der medizinischen Fakultät
der Universität Breslau.

I. Referent: Privatdozent Dr. Hahn.
II. „ : Professor Dr. Küttner.

R. UNIV.
BIBLIOTHEEK
LEIDEN

Sonder-Abdruck
aus
„Bruns' Beiträge zur klinischen Chirurgie", Band 136, Heft 4.
(Verlag von Urban & Schwarzenberg, Berlin und Wien.)

Die Einführung von Kontrastmitteln in Hohlräume des menschlichen Körpers zum Zwecke ihrer röntgenographischen Darstellung spielt seit langem eine große Rolle in der Röntgendiagnostik. Dieses Verfahren auch für die Hohlräume des Zentralnervensystems in Anwendung zu bringen, gelang als erstem dem Amerikaner Dandy, der 1918 seine Versuche veröffentlichte.

Seine Methode, von ihm Ventrikulographie genannt, bestand darin, einen Seitenventrikel zu punktieren und den abgelassenen Liquor durch Luft zu ersetzen, die als negatives Kontrastmittel Aufhellungen im Röntgenbilde verursachte.

Unabhängig von Dandy arbeitete Bingel, der mit seinen Erfahrungen Ende 1920 zum ersten Male vor die Öffentlichkeit trat. Er ging von der Idee aus, daß man die Lage eines den Lumbalkanal verschließenden Prozesses röntgenologisch müsse bestimmen können, wenn man den Liquor darunter ablieβe und durch Luft ersetze. Seine Vermutung bestätigte sich nicht. Der Luftmantel um das Rückenmark ist zu dünn und die Absorption der Strahlen zu stark, als daß eine Aufhellung auf der Platte zustande kommen könnte. Als er aber nach der Lufteinblasung ein Röntgenbild des Schädels machte, fand er, daß die Luft in den liquorführenden Räumen nach oben gestiegen war und Subarachnoidealraum und Ventrikel gefüllt hatte. Für die Diagnose des Rückenmarkstumors gewann er gleichzeitig einen wichtigen Anhaltspunkt durch genau an der Stelle des raumbeengenden Prozesses auftretende Schmerzen. Diese setzten bald nach der Einblasung in kurzen heftigen Anfällen ein und wurden von Bingel so gedeutet, daß beim Aufsteigen der Luftblasen der Tumor gehoben

würde und an seiner Unterlage zerrte. Dasselbe Phänomen beobachtete auch der Norweger Wideroe, der, von derselben Voraussetzung ausgehend wie Bingel, seine Versuche ungefähr gleichzeitig, aber unabhängig von ihm anstellte. Auch er machte Röntgenaufnahmen des Schädels, auf denen aber Luft nur im Subarachnoidealraum, nicht in den Ventrikeln nachzuweisen war.

Dandy hatte im Jahre 1919 ebenfalls die Lufteinblasung vom Lumbalkanal aus vorgenommen und war fast zu demselben Ergebnis gekommen, wie später Wideroe. Unter 8 Fällen war nur einmal die Luft in die Ventrikel eingedrungen und zwar bei Hydrocephalus communicans, sonst erfüllte sie stets nur den Subarachnoidealraum des Schädels.

Dagegen fand Bingel bei seinen weiteren Versuchen mit großer Regelmäßigkeit die intraspinal eingeblasene Luft in den Ventrikeln und zog daraus den Schluß, daß normalerweise eine tadellose Kommunikation zwischen dem Binnenraum des Gehirns, dem Subarachnoidealraum und dem Lumbalkanal bestehen müsse.

Es muß befremden, daß die Versuche Bingel's so ganz andere Resultate ergaben, als die entsprechenden Dandy's und Wideroe's. Immerhin ist es nach den Erfahrungen, die inzwischen mit der Enzephalographie gemacht worden sind, möglich, eine Erklärung dafür zu finden. Unter pathologischen Verhältnissen ist das Nichteindringen der Luft in die Ventrikel eine häufige Erscheinung, weil die verschiedenartigsten Krankheitsprozesse zu einer Verlegung der Kommunikationswege zwischen dem Binnenraum des Gehirns und der Cysterna cerebello-medullaris führen können. Da nun Dandy und Wideroe ihre Beobachtungen an kranken Personen machten, so könnte einmal das Ausbleiben der Ventrikelfüllung auf den pathologischen Prozeß im Zentralnervensystem zu beziehen sein. Dann aber kommt es auch bei Fällen mit ganz normalem neurologischen Befunde gelegentlich vor, daß eine Luftfüllung der Ventrikel vom Lumbalkanal aus nicht zu erzielen ist. Eine eindeutige Erklärung für diese Tatsache ist bisher noch nicht gefunden; die Ansichten darüber sind geteilt.

Brinkmann, Assistent am pathologischen Institut zu Bonn, sieht darin das normale Verhalten. Er steht auf dem Standpunkt der Anatomen Kölliker und Reichert, des Pathologen Schmorl u. a., daß die Foramina Luschka und Magendi verschlossen seien. Er behauptet, daß erst bei der Lumbalpunktion durch die Herabsetzung des Drucks in der Cysterna magna der Druck in den Ventrikeln diesen Verschluß, der aus einem dünnen Piaüberzug besteht, sprengt. Dementsprechend findet er die Erklärung für die bei der Enzephalographie auftretenden Störungen des Allgemeinbefindens in dem plötzlichen Sinken des Druckes

im Ventrikelsystem. Diese Theorie ist wenig befriedigend. Das Ausbleiben der Ventrikelfüllung müßte danach weit häufiger beobachtet werden, als es der Fall ist. Auch ist kein Grund einzusehen, warum der Verschluß der Foramina einmal reißen und einmal intakt bleiben sollte. Ferner müßte bei der weitaus größten Zahl von gewöhnlichen Lumbalpunktionen zu erwarten sein, daß die Druckdifferenz, die ja hier nicht einmal durch Lufteinfüllung ausgeglichen wird, den Verschluß der genannten Foramina sprengte, wogegen die im Verhältnis zur Enzephalographie geringen Beschwerden sprechen. Schließlich kann man immer feststellen, daß die Störungen des Allgemeinbefindens nicht bei der Liquorentnahme, sondern bei der Lufteinblasung auftreten, zu einer Zeit also, wo der intraspinale Druck bereits wieder ansteigt.

Bingel vertritt bezüglich des Ausbleibens der Ventrikelfüllung den entgegengesetzten Standpunkt. Er hält es für wahrscheinlich, daß es stets auf pathologische Verhältnisse zurückzuführen ist, die wir nur manchmal nicht zu erkennen vermögen.

Nach den Beobachtungen, die ich an dem Material der Breslauer chirurgischen Universitätsklinik machen konnte, gibt auch die Erklärung Bingel's keine einwandfreie Lösung der Frage. Wir fanden ebenfalls in mehreren Fällen bei intraspinaler Insufflation Ausbleiben der Ventrikelfüllung. In einigen dieser Fälle gelang es aber bei Punktion und Luftfüllung eines Seitenventrikels auf diesem Wege auch den Subarachnoidealraum zu füllen, so daß eine Kommunikation erwiesen war. Wir haben den zweiten Eingriff stets erst nach mindestens 14 Tagen vorgenommen, wenn die intraspinal eingeführte Luft resorbiert war. Heidrich nimmt an, daß in diesen Fällen ein Ventilverschluß vorliegt, der die Luftpassage in einer Richtung sperrt. Das Ventil könnte von einer Arachnoidealzotte gebildet werden, vielleicht auch bisweilen vom Kleinhirn. Hierauf werde ich bei der Beschreibung des normalen Enzephalogramms hinsichtlich der Darstellung des subtentoriellen Raumes noch zu sprechen kommen.

Ungeachtet aller Theorien bleibt die Tatsache bestehen, daß es in manchen Fällen unmöglich ist, Luft vom Lumbalkanal aus in die Binnenräume des Gehirns einzubringen. Sollen diese trotzdem röntgenographisch dargestellt werden, so ist man auf die Ventrikulographie nach Dandy angewiesen. Sie ist nur hier, also stets sekundär indiziert. Sonst ist immer der Enzephalographie nach Bingel der Vorzug zu geben.

Die Gründe dafür, das Indikationsgebiet der Ventrikulographie so eng zu begrenzen, sind zahlreich. Zunächst sei die Schwierigkeit der Technik erwähnt, die ein chirurgisches Vorgehen mit allen dazu not-

wendigen Voraussetzungen wie Instrumentarium, Lokalanästhesie und Asepsis erfordert.

Es steht im Belieben des Operateurs, in das Vorder- oder Hinterhorn einzugehen, wobei man, um Verletzungen wichtiger Hirnteile zu vermeiden, bei Rechtshändern stets die rechte Seite wählt. Das Vorderhorn wird durch ein 2 cm rechts vom Bregma angelegtes Bohrloch punktiert. Dabei muß die Stirn aufliegen und das Gesicht leicht nach links gedreht sein, damit die Punktion an der tiefstliegenden Stelle des Ventrikelsystems stattfindet. Zur Punktion des Hinterhorns legt man das Bohrloch einen Querfinger breit rechts von der Sagittalnaht an. Hierbei muß der Patient Hinterhauptslage haben. Der Ventrikel ist schon unter normalen Verhältnissen nicht leicht zu finden, besonders wenn man das Vorderhorn punktiert. Ist er durch einen komprimierenden Prozeß verengt, oder verlagert, so wird oft auch sorgfältigstes Suchen keinen Erfolg, leicht aber eine Schädigung wichtiger Hirnteile oder Verletzung von Gefäßen mit schwerer Blutung zeitigen. Neben allen diesen Nachteilen, die der Eingriff selbst mit sich bringt, bleibt auch das Ergebnis hinter dem der Enzephalographie zurück. Nach intraspinaler Insufflation füllen sich nämlich die großen Zysternen der Arachnoidea an der Hirnbasis und der Subarachnoidealraum an der Konvexität des Gehirns viel ausgiebiger mit Luft und sind daher viel klarer dargestellt, was in diagnostischer Hinsicht oft von ausschlagender Bedeutung ist.

Die Vorteile der Bingel'schen Methode werden in immer weiterem Umfange anerkannt. Viele halten sie aber noch für kontraindiziert, wo es sich um Tumoren der hinteren Schädelgrube handelt. Hier besteht die Gefahr, daß beim Sinken des Drucks im Lumbalkanal infolge der Punktion der gesteigerte Hirndruck das Kleinhirn in das Foramen occipitale preßt. Daß auf diese Weise bei gewöhnlichen Lumbalpunktionen plötzliche Todesfälle vorgekommen sind, unterliegt keinem Zweifel. Man hat es aber durch sorgfältige Technik bei der Liquorentnahme und Lufteinblasung in der Hand, die Druckschwankungen so zu verringern, daß auch bei Tumoren der hinteren Schädelgrube keine Kontraindikation für die Ausführung der Enzephalographie besteht.

Zu Gunsten des Dandy'schen Verfahrens muß angeführt werden, daß der Eingriff von den Patienten selbst weniger unangenehm empfunden wird, als die intraspinale Punktion und Lufteinführung. Der Grund hierfür liegt darin, daß die störenden Nebenerscheinungen, von denen noch die Rede sein wird, dem Aufsteigen der Luftblasen im Lumbalkanal und ihrem Eindringen in die Ventrikel zuzuschreiben sind, was für die empfindlichen Meningen ein erhebliches Trauma bedeutet. Ferner braucht man bei der Ventrikulographie nur ein wesentlich geringeres

Quantum Liquor durch Luft zu ersetzen, um gute Ventrikelbilder zu erhalten, da sich die Füllung des Spinalkanals und der Zysternen an der Hirnbasis erübrigt. Der damit verbundene diagnostische Nachteil ist bereits erwähnt worden.

Um nur eine geringere Menge Liquor durch Luft ersetzen zu müssen, kann man auch auf einem dritten Wege in die Hohlräume des Zentralnervensystems eingehen, nämlich mit der von Ayer und Eskuchen angegebenen Subokzipitalpunktion. Diese Methode besteht darin, die Punktionsnadel zwischen Atlas und Os occipitale einzustechen, die Membrana atlanto-occipitalis zu perforieren und den Liquor aus der Cysterna cerebello-medullaris abzulassen. Dabei muß der Patient Seitenlage einnehmen, da im Sitzen ein negativer Druck in der großen Zysterne herrscht. Die Gefahren des Eingriffs bestehen in der Möglichkeit einer Gefäßläsion mit meist tödlicher Blutung, oder in einer Verletzung der Medulla selbst. Über die Indikation zum Okzipitalstich und seine Bedeutung für die Enzephalographie ist heute noch kein abschließendes Urteil zu geben. Es erscheint immerhin bedenklich, ihn ausschließlich an Stelle jeder Lumbalpunktion ausführen zu wollen, wie es Hartwig angibt. Nach unseren Erfahrungen kann es auch nicht als erwiesen gelten, daß dieser Eingriff mit erheblich geringeren subjektiven Beschwerden verbunden ist als die intraspinale Punktion und Lufteinblasung.

Diese mit der Enzephalographie verbundenen Nebenerscheinungen bestehen in Schwindel, Brechreiz, Angstgefühl, Schweißausbruch und Kopfschmerzen. Sie treten beim Eindringen der Luft in den Schädel auf, das sich auskultatorisch nachweisen läßt. Man hört ein glucksendes Geräusch beim Eindringen größerer Luftblasen und ein fortwährendes Rauschen dem kohlensäurehaltigen Wassers ähnlich. Die Beschwerden sind je nach Konstitution des Patienten und Art des Leidens verschieden und stehen im umgekehrten Verhältnis zur Schwere der Erkrankung. Bei stark destruktiven Prozessen wird die Empfindlichkeit des Gehirns mehr und mehr herabgesetzt, und so findet man oft, daß Paralytiker und Apoplektiker den Eingriff ohne alle Beschwerden ertragen. In jedem Falle aber lassen sich durch sorgfältige Technik die Nebenerscheinungen wesentlich mildern, ernstliche Störungen ganz ausschalten. Immerhin muß erwähnt werden, daß die Enzephalographie und ebenso die Ventrikulographie gewisse Ansprüche an die Widerstandsfähigkeit des Patienten stellen. Bei kachektischen und marantischen Individuen sollte daher das Verfahren niemals Anwendung finden.

Folgende Punkte sind bei dem Eingriff in erster Linie zu beachten. Der Patient muß nüchtern sein, damit der Brechreiz leichter unterdrückt werden kann, und soll 1—2 Stunden vor dem Eingriff eine Dosis Veronal

oder Morphium-Skopolamin bekommen. Glaubt man ohne Narkotika auskommen zu können, so ist es um so besser, wenn nicht, so richtet sich die Dosierung nach dem physischen und psychischen Zustande des Patienten. In der Küttner'schen Klinik haben wir bei sehr unruhigen Patienten und Kindern die Enzephalographie wiederholt in Äthernarkose ausgeführt. Wir haben damit sehr gute Erfahrungen gemacht und nie einen unliebsamen Zwischenfall erlebt. Auch die subjektiven Beschwerden nach dem Erwachen waren niemals stärker als nach dem ohne Narkose vorgenommenen Eingriff. Es erscheint mir wichtig, auf diese Tatsache hinzuweisen, da ja ein nicht unerheblicher Prozentsatz der für die Enzephalographie in Frage kommenden Patienten aus Kindern und psychisch gestörten Individuen besteht.

Die Lumbalpunktion und Lufteinblasung wird im Sitzen vorgenommen, damit die Luft zum Schädel aufsteigen kann. Um sofort eine gleichmäßige Füllung der Ventrikel zu erzielen, ist es zu vermeiden, daß der Patient den Körper oder auch nur den Kopf seitlich geneigt hält. Nach der Lufteinblasung ist der Patient langsam umzulegen, wobei jede heftige Bewegung, besonders des Kopfes, zu vermeiden ist. Bei der Lufteinführung müssen Druckschwankungen möglichst ausgeschaltet werden. Sie können, wie bereits erwähnt, bei Tumoren der hinteren Schädelgrube einen plötzlichen Exitus zur Folge haben, beeinflussen aber auch sonst das Allgemeinbefinden sehr ungünstig. Um den Druck im Liquorsystem stets auf annähernd gleicher Höhe zu halten, darf man immer nur geringe Quanten, etwa 5—10 ccm, Liquor ablassen und muß die entsprechende Menge Luft ganz langsam einführen. Dazu benutzt man am besten eine Rekordspritze, die durch einen kurzen Gummischlauch mit der Punktionsnadel verbunden wird, um Zerrungen an dieser beim An- und Absetzen zu vermeiden. Den Liquor läßt man in ein Meßglas abtropfen. Diese einfache Methode beschränkt die Druckschwankungen auf ein ungefährliches Minimum und gestattet gleichzeitig eine genaue Kontrolle über die Menge des abgelassenen Liquors und der eingeblasenen Luft. Ergibt die Punktion Blut, so ist wegen der Gefahr einer Luftembolie der Eingriff abzubrechen und nicht vor Ablauf von 2 Tagen zu wiederholen.

Bingel empfiehlt ein von ihm konstruiertes Instrumentarium, in dem die Liquorentnahme und die Lufteinblasung in zwei getrennten Systemen erfolgt. Es werden zwei Lumbalpunktionsnadeln eingestochen, entweder in denselben Intraspinalraum oder in zwei übereinandergelegene. Durch die eine strömt die Luft aus einer Druckflasche in den Lumbalsack ein, durch die andere fließt der Liquor ab. Mit einer Schlauchklemme wird der Zustrom der Luft reguliert. Durch diese Anordnung soll ein konstanter Druck im Liquorsystem erhalten bleiben. Der Nachteil des Verfahrens liegt in der erhöhten Belästigung des Patienten durch

die zweimalige Punktion, die auch eine Erhöhung der mit der Liquordrainage verbundenen Beschwerden zur Folge hat. Außerdem wird eine unbedingte Vermeidung von Druckschwankungen auch nicht gewährleistet, da bei Bewegungen des Patienten die Abflußkanüle verlegt, oder aus dem Lumbalsack gedrückt werden kann. Schließlich erscheint mir bei diesem Verfahren auch die Gefahr einer Luftembolie erhöht, da es nicht sogleich zu bemerken ist, wenn durch eine plötzliche Bewegung des Patienten, oder andere Zufälligkeiten, die zum Einblasen der Luft bestimmte Kanüle ein Gefäß ansticht. Deshalb dürfte man bei Benutzung des Bingel'schen Instrumentariums nur Sauerstoff zur Einblasung verwenden.

Nach einer anderen Methode, die eine Modifikation der Bingel'schen darstellt und von Wartenberg angegeben ist, wird eine Lumbalpunktionsnadel mit Dreiwegehahn eingestochen. Auf der einen Seite wird eine Druckflasche angeschlossen und auf der anderen Seite tropft der Liquor in ein Meßgefäß ab. Auch dieses Verfahren hat seine Nachteile. Beim Drehen des Hahnes werden Zerrungen kaum zu vermeiden sein und die vergleichende Kontrolle zwischen Liquor- und Luftmenge ist erschwert.

Eine Methode, die außer der Lumbalpunktionsnadel jedes weitere Instrument erübrigt, hat Strecker angegeben. Er nennt sie mit Recht eine wesentliche Vereinfachung der Enzephalographie. Das Verfahren ist aber so grob, daß es sehr bedenklich erscheint, ihm mehr als theoretisches Interesse zuzubilligen. Er macht eine gewöhnliche Lumbalpunktion und läßt den spontan aus der Kanüle fließenden Liquor abtropfen. Dann wird durch Vor- und Rückwärtsbeugen des Kopfes die Cysterna magna abwechselnd ausgedehnt und komprimiert, wobei Luft angesaugt und in die Binnenräume des Gehirns gedrückt wird. Abgesehen vom Fehlen jeder Kontrolle über die Menge der eingebrachten Luft, muß dieses Verfahren natürlich bedeutende Druckdifferenzen erzeugen und mit großer Belästigung des Patienten verbunden sein.

Bei der Beurteilung der verschiedenen Instrumentarien, mit denen die Enzephalographie vorzunehmen ist, muß man natürlich berücksichtigen, daß Übung und Gewohnheit sehr wichtige Faktoren für die Technik sind. Uns erscheint jedenfalls die einfache Injektionsspritze das präziseste und bequemste Arbeiten unter Erübrigung aller komplizierteren Apparaturen zu gewährleisten.

Weiterhin ist die Einblasung von Sauerstoff oder Kohlensäure an Stelle der atmosphärischen Luft vorgeschlagen worden. Der Sauerstoff soll die Gefahren einer eventuellen Luftembolie ausschalten. Eine solche kommt aber außer bei der Ventrikulographie und bei der Okzipitalpunktion meines Erachtens höchstens bei Benutzung des Bingel'schen Instrumentariums in Frage. Sonst ist sie nicht zu befürchten. Die Verwendung von Sauerstoff hat neben der Komplizierung des Verfahrens noch den Nachteil, daß die Meningen durch dieses Gas mehr gereizt werden als durch atmosphärische Luft. Dadurch werden die subjektiven Beschwerden des Patienten erhöht. Kohlensäure einzuführen, wird empfohlen, weil sie schneller resorbiert wird als die Luft. Ob damit ein greifbarer Vorteil verbunden ist, scheint noch zweifelhaft. Zur Erhaltung eines gleichmäßigen Drucks im Liquorsystem muß die Resorption des eingeführten Gases ungefähr der Neuproduktion des Liquors entsprechen. Die Resorption der Kohlensäure erfolgt aber viel schneller; sie setzt sofort nach der Einblasung ein. Daraus können

Druckdifferenzen mit ernsten Nebenerscheinungen resultieren, besonders bei Tumoren der hinteren Schädelgrube. Bingel hat einen solchen Fall mitgeteilt, wo er die zu schnelle Resorption der Kohlensäure für den Exitus eines Patienten mit Tumor des Hinterhauptlappens verantwortlich macht. Derartigen Überraschungen gegenüber ist entschieden die mit der langsameren Luftresorption verbundene Verlängerung der Beschwerden das kleinere Übel.

Nach dem Eingriff bestehen gewöhnlich noch einige Zeit Kopfschmerzen, die aber meist nur bei Bewegungen des Patienten einen stärkeren Grad erreichen. Hierfür ist der Anprall des Liquors an die Ventrikelwand verantwortlich zu machen. Die Patienten haben bei Lagewechsel das Gefühl, als wenn im Schädel eine Flüssigkeit von einer Seite auf die andere liefe. Sie behaupten, „Wasser im Kopf zu haben". Bei ruhigem Liegen auf dem Rücken sind die Beschwerden nur gering. Sie halten etwa 3 Tage an, nach welcher Zeit gewöhnlich keine Luft mehr in den Ventrikeln nachzuweisen ist. Allerdings kann unter pathologischen Verhältnissen die Resorption der Luft 14 Tage und länger dauern, besonders bei Hydrozephalus ist sie stets protrahiert. Im Röntgenbild beginnen sich schon wenige Stunden nach der Lufteinblasung die Kontraste zu verwischen. Oft findet sich aber, wie zuerst Schott und Eitel beobachtet haben, im weiteren Verlauf eine Vergrößerung der Ventrikelkonturen. Dies ist ein Zeichen dafür, daß die Luftresorption langsamer vor sich geht als die Neubildung von Liquor. Man hat aber nie beobachtet, daß daraus irgendwelche Erscheinungen von Hirndruck resultiert wären. Vielleicht erfolgt anfangs durch Reizwirkung der eingeblasenen Luft auf die Plexus chorioidei eine lebhaftere Liquorproduktion, die dann bald nachläßt.

Im Anschluß an die Lufteinblasung sind sofort die Röntgenaufnahmen zu machen. Durchleuchtungen ergeben kein befriedigendes Resultat, da sie die feineren Zeichnungen der luftgefüllten Hohlräume des Schädels nicht erkennen lassen. Außerdem ist man zur Anwendung einer Untertischröhre gezwungen, wobei der Röntgenschirm den Kopf des Patienten verdeckt, was seine Beobachtung wesentlich erschwert. Die Röntgenaufnahme kann in sagittaler und transversaler Richtung gemacht werden. Aufnahmen im schrägen Durchmesser haben sich als unbrauchbar erwiesen, weil sich die Ventrikel dabei so verschiedenartig übereinander projizieren, daß man derartigen Bildern kein einheitliches Schema zugrunde legen kann. Man benutzt die Übertischröhre, weil sie gute Beobachtung des Patienten und genaue Einstellung ermöglicht. Der Zentralstrahl muß bei der Frontookzipitalaufnahme etwas oberhalb der Nasenwurzel einfallen. Bei der Okzipitofrontalaufnahme ist er auf die Protuberantia occipitalis externa zu richten, wobei darauf zu achten ist, daß die Medianebene des Kopfes genau senkrecht steht. Bei der

Seitenaufnahme liegt der Einfallspunkt des Zentralstrahles etwas oberhalb und hinter dem äußeren Gehörgange. Hier muß die Medianebene des Kopfes genau horizontal liegen. Es ist vorteilhaft, den Kopf des Patienten in der gewünschten Lage zu fixieren. Die Zeitaufnahme ist der Folienaufnahme vorzuziehen. Die besten Bilder erhält man bei Verwendung der Buckyblende.

Die Deutung des enzephalographischen Bildes ist schwierig und erfordert große Erfahrung. Der Grund liegt zunächst darin, daß der anatomische Bau des Gehirns, speziell der Hirnkammern, sehr variabel ist. Der I. und II. Ventrikel sind oft ganz symmetrisch, es können aber auch gewisse Asymmetrien durchaus noch zur Norm gehören, wie ich mich mit Heidrich an verschiedenen Hirnschnitten überzeugen konnte. Die Grenze gegen das Pathologische zu finden ist äußerst schwierig und gelingt nur auf Grund vielfacher Beobachtungen derartiger Fälle. Dazu kommt, daß rein technisch nicht alle Aufnahmen gleich zu machen sind, selbst nicht bei ein und derselben Person, ohne daß man sagen könnte, warum die eine Platte Einzelheiten bietet, die auf der anderen fehlen. Das Zustandekommen eines enzephalographischen Bildes hängt eben von so vielen Faktoren ab, daß das Ergebnis stets innerhalb gewisser Grenzen variabel ist. Liegt die Medianebene des Kopfes nicht genau senkrecht, bzw. wagerecht, so entstehen „Verprojektionen", die bisweilen schwer zu erkennen sind und einen pathologischen Befund vortäuschen können. Auch die Menge der eingeblasenen Luft ist nicht gleichgültig für den Ausfall des Bildes. Oft gelingt es durch Nachfüllen von Luft zahlreiche Feinheiten auf der Platte darzustellen, die bei geringerer Luftfüllung fehlten.

Selbst über das normale Enzephalogramm herrscht noch keine absolute Klarheit, und es ist möglich, daß die Zukunft manche Einzelheiten in anderem Lichte erscheinen lassen wird, als wir sie heute sehen. Bei pathologischen Prozessen ist das natürlich in erhöhtem Maße der Fall. Durch Vergleichen von anatomischen Präparaten, Ventrikelausgüssen, Sektionsbefunden usw. mit enzephalographischen Bildern, auch solchen von Leichen, sind wichtige Aufschlüsse über die Deutung der Enzephalogramme gewonnen worden und noch zu erwarten. Neben anderen haben sich besonders Bingel, David und Gabriel auf diesem Gebiete Verdienste erworben.

Zum Verständnis eines Enzephalogramms muß man sich vor Augen halten, daß es die Projektion der luftgefüllten Liquorräume auf eine senkrecht, bzw. parallel zur Medianebene liegende Fläche darstellt. Es ist als die Summe sämtlicher durch den Schädel möglichen Frontal- bzw. Sagittalschnittbilder aufzufassen, wobei die durch die Projektion

bedingten Größenunterschiede zu berücksichtigen sind. Sehr wichtig sind auch die Liquorverhältnisse. Versuche von Strecker an der Leiche haben erwiesen, daß sich weder bei der Enzephalographie noch bei der Ventrikulographie der gesamte Liquor aus den Ventrikeln entleeren läßt. Dagegen scheinen die Subarachnoidalräume nach der Insufflation ganz von Luft erfüllt zu sein. Bei Seitenaufnahmen des nach hinten hängenden Kopfes ist nicht der tiefstgelegene Punkt der liquorführenden Räume, also der Subarachnoidealraum in der Gegend des Okziput-Kleinhirns, sondern der hintere Abschnitt der Seitenventrikel mit Liquor gefüllt. In derartigen Aufnahmen sieht man deutlich den Liquorrest

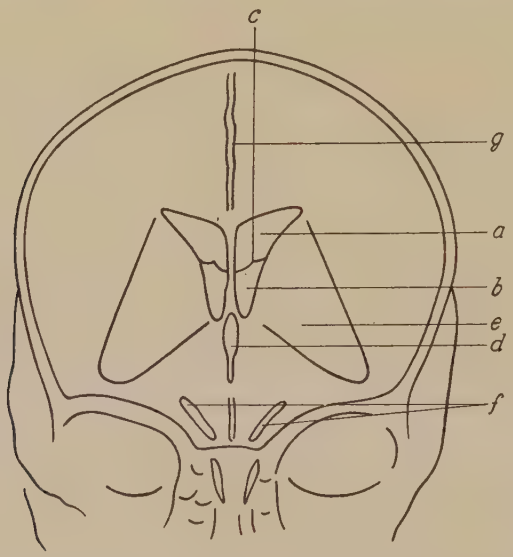

Abb. 1. *a* Oberer hellerer, *b* unterer weniger heller Teil der Vorderhörner, *c* Plexus chorioideus, *d* III. Ventrikel, *e* absteigende Teile der Seitenventrikel, *f* Cysterna pontis, *g* große Längshirnspalte.

mit horizontalem Spiegel. Bei der Beurteilung eines Enzephalogramms muß man sich also stets darüber klar sein, welche Teile des Ventrikelsystems bei der jeweiligen Lage des Patienten der Restliquor eingenommen hat. Die Subarachnoidealräume, besonders die Zysternen an der Hirnbasis absorbieren einen sehr großen Teil der eingeführten Luft, so daß sie oft besser dargestellt sind als die Ventrikel. Dies tritt besonders bei den transversalen Aufnahmen in Seitenlage in Erscheinung.

Die wichtigste Aufnahme ist die fronto-okzipitale in Hinterhauptslage (Abb. 1), weil da die Ventrikelzeichnung stets am deutlichsten ist. Man bekommt oft noch brauchbare Bilder, wenn so wenig Luft eingeführt ist, daß bei transversaler Aufnahme in Seitenlage überhaupt keine

Ventrikelzeichnung zur Darstellung kommt. Die Erklärung hierfür liegt darin, daß bei Hinterhauptslage der Liquor in die abhängigen Partien der Seitenventrikel fließt und die gesamte eingeführte Luft nur die Vorderhörner füllt.

Nach Bingel stellen sich die Vorderhörner der Seitenventrikel wie zwei Schmetterlingsflügel dar, die in ihrem oberen, seitlichen Teile stark aufgehellt (*a*), in dem unteren weniger hell (*b*) sind, da hier Thalamus opticus und Corpus striatum die Tiefe der Seitenventrikel in sagittaler Richtung verringern. Die Grenzlinie zwischen dem stark und dem weniger aufgehellten Teile stellt demnach die Oberfläche der großen Ganglien dar. In der Mitte dieser Linie sieht man bisweilen eine kleine Erhebung nach oben ragen (*c*) die Bingel als den Plexus chorioideus auf der Grenze von Corpus striatum und Thalamus opticus auffaßt. Der mediale Teil der Linie würde dann die Oberfläche des Thalamus opticus, der laterale die des Corpus striatum darstellen. Zwischen den Schmetterlingsflügeln ist das Septum pellucidum als scharfe dunkle Linie sichtbar. Darunter ist der III. Ventrikel als helles, längs gestelltes Oval (*d*) zu erkennen, das nach unten zu in einen streifenförmigen Spalt ausläuft, der als Recessus opticus und Recessus infundibuli aufzufassen ist.

Die bisher beschriebenen Einzelheiten kann man oft schon bei geringster Luftfüllung — etwa 25 ccm — zur Darstellung bringen. Wird mehr Liquor durch Luft ersetzt, so füllt diese auch die absteigenden Partien der Pars centralis und das Unterhorn. Man sieht dann der Außenseite der Schmetterlingsfigur beiderseits ein etwas aufgehelltes Dreieck (*e*) aufsitzen, dessen Spitze abgerundet ist und nach außen und abwärts zeigt. Die Aufhellung ist in den untersten Partien etwas stärker. Dieses Dreieck dürfte den absteigenden Partes centrales der Seitenventrikel mit dem Unterhorn entsprechen. Das Hinterhorn bleibt unsichtbar, weil es als tiefstliegende Stelle des Ventrikels von dem restierenden Liquor erfüllt ist. Dicht über der Schädelbasis ziehen bisweilen zwei helle Linien (*f*), divergierend nach oben. Bingel hatte sie zuerst als Spaltraum zwischen Medulla oblongata und Kleinhirn angesehen, kam aber dann zu der Auffassung, daß es zwei kleine Zysternen wären, die seitlich unter der Brücke die Austrittsstelle der Nn. trigemini umschlössen. Oberhalb und unterhalb der Schmetterlingsfigur zieht eine zackige aufgehellte Linie in der Mitte des Bildes nach dem Scheitel bzw. der Großhirnbasis: die große Längshirnspalte (*g*), in der oft eine scharfe dunkle Linie, die Falx cerebri, sichtbar ist. Die Hemisphären sind meist deutlich von Hirnfurchen durchzogen. Die Konvexität des Gehirns ist von einer aufgehellten Zone, dem Subarachnoidealraum, umgeben.

In der transversalen Aufnahme in Seitenlage (Abb. 2) ist der I. bzw. II. Ventrikel in seiner ganzen Ausdehnung sichtbar, doch ist, wie schon erwähnt, die Einführung einer größeren Luftmenge erforderlich. Sind beide Seitenventrikel luftgefüllt, so sieht man eine doppelte Kontur, da sie sich wegen ihrer verschiedenen Entfernung von der Platte verschieden groß projizieren. Die Stammganglien kontrastieren deutlich als große Verschattungen. Der III. Ventrikel ist gewöhnlich nicht zu sehen, da er ja in transversaler Richtung einen sehr geringen Durchmesser hat. Wenn er erweitert ist, kann er die Aufhellungen an der Basis dicht über und hinter der Sella turcica verstärken. Wie bereits erwähnt, sind die Hohlräume, die diese Aufhellung bedingen — die Cysternae pontis, interpeduncularis, chiasmatis — meist sehr gut mit Luft gefüllt und deutlich dargestellt. Sie haben eine

Abb. 2.

bedeutende Ausdehnung in der Längen- und Tiefenrichtung. Sie genau zu differenzieren ist sehr schwer, weil sich sicher die Spitze des Unterhorns der (erweiterte) III. Ventrikel und die Zysternen untereinander im Röntgenbilde teilweise überdecken. Als Unterscheidungsmerkmal kann vielleicht dienen, daß die Aufhellung von den Zysternen mehr diffus, die vom Unterhorn des Seitenventrikels scharf begrenzt ist. Der IV. Ventrikel ist ebenfalls nur selten und nur in erweitertem Zustande sichtbar. Nach Bingel findet er sich dann als kleines aufgehelltes Dreieck mit nach hinten gerichteter Spitze in der Gegend des Felsenbeins. Die Subarachnoidealräume an der Konvexität des Gehirns und die Hirnfurchen sind ebenso deutlich sichtbar wie auf der Fronto-okzipital-Aufnahme. Die Aufhellung ist am Stirn- oder Okzipitalpol wesentlich

verbreitert. Mitunter gelingt die Darstellung des subtentoriellen Raumes, aber nach den bisherigen Erfahrungen stets nur bei Nichtfüllung der Ventrikel. Was hierbei als das primäre und was als das sekundäre Moment anzusehen ist, ist noch nicht erwiesen. Es ist möglich, daß die unter dem Tentorium cerebelli angesammelte Luft durch Druck auf das Kleinhirn den Weg in die Ventrikel verlegt. Es würde dann also ein Ventilverschluß nach der erwähnten Theorie Heidrich's bestehen. Ebenso wahrscheinlich ist aber die Annahme, daß die Luft überhaupt nur dann in den subtentoriellen Raum aufsteigt, wenn die ihr bequemere Passage nach den Ventrikeln nicht frei ist. Der subtentorielle Raum zeichnet sich als horizontalverlaufende Aufhellung in der Gegend der Protuberantia occipitalis externa, die sich nach der Konvexität des Gehirns zu verbreitert und dort gewöhnlich etwas nach unten fortsetzt.

Die fronto-okzipitale und eine seitliche Aufnahme genügen im allgemeinen, um das Wesentliche des Enzephalogramms zum Ausdruck zu bringen. Bingel empfiehlt außerdem noch die okzipito-frontale Aufnahme in Stirnlage, weil diese die absteigenden Teile der Pars centralis der Seitenventrikel und das Hinterhorn gut sichtbar macht. Nach unseren Erfahrungen erweist sie sich nur selten als notwendig. Man wird z. B. bei Benützung der Buckyblende auf sie am ehesten verzichten. Der Restliquor erfüllt hier das Unterhorn. Die Schmetterlingsfigur ist ebenso deutlich wie auf der Fronto-okzipital-Aufnahme, aber kleiner, da die Vorderhörner, die sie darstellen, plattennäher sind. Nicht deutlich ist meist der III. Ventrikel, garnicht dargestellt der IV. Ventrikel. Die absteigenden Partes centrales und das Hinterhorn zeigen sich als große Aufhellungen, die beiderseits von den Seitenlinien der Schmetterlingsflügel nach außen und abwärts ziehen. Sie entsprechen also den dreieckigen Aufhellungen der Fronto-okzipital-Aufnahme (*e*), sind aber wesentlich größer, weil sie plattenferner liegen und das Hinterhorn mit projiziert wird. Ist nur wenig Liquor durch Luft ersetzt, so erfüllt diese nur die Hinterhörner, eventuell einen Teil der absteigenden Partes centrales. Es fehlt dann auf dem enzephalographischen Bilde die Schmetterlingsfigur in der Mitte, weil die Vorderhörner mit Liquor gefüllt sind. Die Zeichnung der großen Längshirnspalte, der Hirnfurchen und der Zysternen entspricht ganz der auf der Fronto-okzipital-Aufnahme.

Die hier gegebene Beschreibung kann natürlich nur einen Anhalt, nicht ein Schema für das normale Enzephalogramm bedeuten. Es ist ja bereits gesagt worden, von wie vielen Faktoren das Zustandekommen eines enzephalographischen Bildes abhängig ist, deshalb werden von

den hier geschilderten Details oft nur Andeutungen auf der Platte sichtbar sein, manches wird vielleicht auch ganz fehlen, oder gewisse Abweichungen zeigen, ohne daß pathologische Verhältnisse vorzuliegen brauchen. Derartige Abweichungen lassen sich aber nicht nach einheitlichen Gesichtspunkten zusammenfassen, ihre richtige Beurteilung gelingt nur auf Grund reicher Erfahrung.

Unter pathologischen Verhältnissen sind die Liquorräume des Gehirns bezüglich ihrer Füllbarkeit mit Luft, ihrer Lage und Gestalt gewissen Veränderungen unterworfen, die im enzephalographischen Bilde ihren Spiegel finden. Der Krankheitsprozeß kann die Kommunikation zu einzelnen distal vom Einstichspunkte gelegenen Liquorräumen unterbrechen, so daß sie sich nicht mit Luft füllen, und die von ihnen herrührenden Aufhellungen auf der Platte fehlen. Ferner können destruktive, schrumpfende oder raumbeengende Prozesse zur Deformierung des Subarachnoidealraumes oder zu Gestalts- und Lageveränderungen der Ventrikel führen. Jedenfalls bringt das Enzephalogramm nie den Krankheitsherd selbst zur Anschauung, sondern stets nur die durch ihn gesetzten Veränderungen der liquorführenden Räume. In diagnostischer Hinsicht ermöglicht also die Enzephalographie nur Schlüsse, oft nur Vermutungen und ist deshalb nicht als selbständige Methode der Hirndiagnostik anzusehen, die den neurologischen Befund ersetzen könnte. Sie kann aber oft weiter helfen, wo die neurologische Untersuchung nicht zum Ziele führt, oder differentialdiagnostisch nicht entscheiden kann. Aus diagnostischen Gründen sollte die Enzephalographie nicht zur Anwendung kommen, wenn mit klinischen Methoden eine einwandfreie Diagnose zu stellen ist, dagegen sollte sie vor jedem operativen Eingriff zu Rate gezogen werden.

Literatur.

Alwens und *Hirsch,* M.m.W. 1922, S. 1647 u. 1923, S. 41. — *Bingel,* M.Kl. 1921, S. 300; D.m.W. 1921, S. 1492; Fortschr. d. Röntgenstr. Bd. XXVIII, S. 205; M. Kl. 1921, S. 608; D. Zschr. f. Nervenheilk. Bd. LXXII, S. 359 u. Bd. LXXIV, S. 121; Klin. Wschr. 1922, 2191; D. Zschr. f. Nervenheilk. Bd. LXXV, S. 230; M.m.W. 1923, S. 19. — *Brinkmann,* Zbl. f. Chir. 1925, Nr. 11. — *Bungart,* Bruns' Beitr. Bd. CXXIV, S. 185. — *Cremer,* Fortschr. d. Röntgenstr. Bd. XXIX, S. 251. — *Dandy,* Annals of surg. July 1918, S. 5. — *Dahlström* und *Wideroe,* Zschr. f. Neurol. u. Psych. Bd. LXXII, S. 75. — *David* und *Gabriel,* Fortschr. d. Röntgenstr. Bd. XXX, H. 5/6. — *Denk,* Jahrb. f. Psych. Bd. XLII, S. 236; Grenzgeb. Bd. XXXVI, S. 9; Zbl. f. Chir. 1923, Nr. 12. — *Esau,* M.m.W. 1923, S. 1124. — *Fischer,* M. Kl. 1922, S. 581. — *Foerster,* Zschr. f. Neur. u. Psych. Bd. XCIV, S. 512. — *Hermann,* M. Kl. 1922, S. 1146. — *Jakobaeus,* Acta med. scand. Bd. LV, S. 555. — *Josefson,* M.m.W. 1922, S. 555. — *Jüngling,* Zbl. f. Chir. 1922, S. 833; M.m.W. 1923, S. 1071. — *Klein,*

M.m.W. 1923, S. 984. — *Marcus,* Ebenda 1922, S. 413. — *Mader,* M. Kl. Nr. 43, S. 1427. — *Nonne,* Zbl. f. Neurol. Nr. 29, S. 204. — *de Quervain,* Klin. Wschr. 1923, S. 613. — *Reichmann,* Ebenda 1923, S. 1574. — *Schönbaum,* D.m.W. 1922, S. 1432. — *Schott* und *Eitel,* M.m.W. 1922, S. 1201; D. Arch. f. klin. Med. Bd. CXLI, S. 16. — *Schuster,* Zbl. f. Neurol. u. Psych. Bd. XXXII, S. 58. — *Strecker,* Ebenda Bd. XXXIII, S. 514. — *v. Thurzo,* M.m.W. 1923, S. 19. — *Völker,* Ebenda 1922, S. 1647. — *Wartenberg,* Klin. Wschr. 1923, S. 1866; Zbl. f. d. ges. Neur. u. Psych. Bd. XXXVII, S. 422; Ebenda Bd. XXXVIII, S. 220; M. Kl. Nr. 20, S. 665; Ges. Zschr. f. d. ges. Neurol. u. Psych. Bd. XCIV, S. 585. — *Weigeldt,* D. Zschr. f. Nervenheilk. Bd. LXXVII, S. 165; M.m.W. 1922, S. 1524. — *Wideroe,* Zbl. f. Chir. Nr. 12, S. 394. — *Wrede,* M. Kl. 1922, S. 708.

Lebenslauf.

Ich, Hellmuth Kauffmann, preußischer Staatsangehöriger, wurde am 4. März 1898 zu Cosel O.-S. geboren, besuchte das dortige Progymnasium, dann die Gymnasien in Hirschberg und zu St. Elisabeth in Breslau, das ich Juni 1915 verließ, um ins Heer einzutreten. Ende September 1919 aus amerikanischer Kriegsgefangenschaft zurückgekehrt, begann ich das medizinische Studium in Breslau, wo ich auch 1921 die Vorprüfung und 1924 das Staatsexamen bestand. Juni bis September 1924 war ich als Medizinalpraktikant an der Chirurgischen Universitätsklinik, Oktober und November an der medizinischen Abteilung des Allerheiligen-Hospitals zu Breslau. Mit dem 1. Dezember 1924 erhielt ich meine Approbation als Arzt.

Druck von L. Schumacher in Berlin N 4.